Aus der kgl. chirurgischen Poliklinik zu München.

EPULIS.

INAUGURAL-DISSERTATION

zur

Erlangung der Doctorwürde in der Medicin, Chirurgie und Geburtshülfe

der hohen medizinischen Fakultät zu München

unter dem Präsidium

des Herrn Geheimrath **Dr. Ritter v. Nussbaum**

kgl. bayer. General-Stabsarzt à. l. s.

vorgelegt von

AUGUST LAMPING

approb. Arzt aus Oldenburg.

MÜNCHEN 1886.

Druck von M. Ernst (vorm G. Pollner).

Aus der kgl. chirurgischen Poliklinik zu München.

EPULIS.

INAUGURAL-DISSERTATION

zur

Erlangung der Doctorwürde in der Medicin, Chirurgie und Geburtshülfe

der hohen medizinischen Fakultät zu München

unter dem Präsidium

des Herrn Geheimrath **Dr. Ritter v. Nussbaum**

kgl. bayer. General-Stabsarzt à. l. s.

vorgelegt von

AUGUST LAMPING

approb. Arzt aus Oldenburg.

MÜNCHEN 1886.

Druck von M. Ernst (vorm. G. Pollner).

Dem Andenken

seines theuren verstorbenen Vaters

gewidmet vom

Verfasser.

Seit langer Zeit bezeichnet man unter dem Namen der Epuliden (das Wort bedeutet: auf dem Zahnfleische aufsitzend, von ἐπί auf οὖλις Zahnfleisch) Geschwülste, welche vom Zahnrand des Kiefers in mehr oder weniger gestielter oder in der Form von Pilzen wachsen. Obwohl der Ausdruck Epulis sich schon bei Galen*) findet, wo er neben der Parulis aufgeführt ist, so hat er doch selten eine scharfe Definition gefunden. Ambr. Paré,**) der ihn durch Hypersarcosis gingivarum umschreibt, erklärt die Epulis für einen fleischigen Auswuchs des Zahnfleisches zwischen den Zähnen, der nicht selten in Krebs entarte und leicht wiederkehre. In diesem Sinne haben auch die Späteren ihn fast immer aufgefasst, bis Manget***) und Jourdin****) eine weitere Unterscheidung machten. Jener unterschied davon eine schwere Affection, die sich durch ihre fleischige und harte Beschaffenheit auszeichne, als Sclero-

*) Galenus. De tumoribus cap. 17.

**) Paraeus: Francof. ad. Moen. 1594. „Opera chirurgica" p. 228.

***) Manget. Biblioth. chirurg. T. IV. L. XVI.

****) Jourdain. Traité des malad. chirurg. de la bouche Paris 1778.

sarcoma; dieser trennte von der eigentlichen Epulis das Sarkom, die blossen Fungositäten und den Krebs (Scirrhus und Caucer). Allein in späterer Zeit ist man vielfach in den alten Fehler zurückgefallen und man hat von Epulis nicht bloss in dem Sinne gesprochen, dass man alle möglichen Geschwülste des Zahnfleisches darunter gemeint hat, sondern man hat auch Geschwülste des Periostes und des Knochens damit zusammengefasst.

In neuerer Zeit ist man mit der Bezeichnung »Epulis« etwas vorsichtiger geworden. Dieffenbach sagt im Jahre 1848*) über die Epulis: »Die unter diesem Namen vorkommende Krankheit ist meiner Ansicht nach eine Regio obscura der chirurgischen Pathologie; gründliche Untersuchungen in pathologisch-anatomischer Beziehung sind noch wenige da, doch lässt sich nach dem jetzt Vorhandenen mit Wahrscheinlichkeit schliessen, dass der Name über kurz oder lang aus der chirurgischen Nomenclatur verschwinden wird und das Uebel teils zu den polypösen Auswüchsen der Schleimhaut, teils zu den Krankheiten des Periosts, zur fibrösen Degeneration der Knochen und zu den gleichnamigen Parasiten gerechnet werden wird.«

Auch Billroth**) findet, dass man den Begriff »Epulis« meistens zu weit fasse und zur Er-

*) Friedr Dieffenbach: operative Chirurgie Leipzig 1848.
**) Billroth deutsche Klinik V. 1855.

läuterung führt er zwei Fälle an, die man nach Schuh zu den Epuliden rechnen müsse, die aber seiner Ansicht nach nicht dahin gehören.

Die beiden beobachteten Geschwülste waren von der Grösse eines Hühnereies, hart, nur hier und da eindrückbar, nicht schmerzhaft, die äussere Haut gesund. Sitz am Unterkiefer. In beiden Fällen wurde zur Entfernung des Tumors die partielle Resection des Unterkiefers nach Langenbeck vorgenommen. Billroth bemerkt hierzu: nach Schuh müsste man beide Geschwülste Epulis nennen. B. jedoch findet diese Bezeichnung durchaus nicht entsprechend. Er führt die hierher gehörigen Beobachtungen von Robin (dessen Benennung plaques à plusieurs noyeaux ihm sehr treffend erscheint), Kölliker und Rathke an, und ergibt sich daraus nach Billroths Ansicht Folgendes: Die beiden Geschwülste bestehen fast ausschliesslich aus fötalen Markzellen, diese sind nichts Spezifisches für Epulis und man kann sie an sich weder gut- noch bösartig nennen, obgleich die Praxis für deren Gutartigkeit spricht. Die Entstehung fällt in beiden Fällen in die Periode der Zahnschichtung. Die Bildung der definitiven Alveolen geht mit einem gesteigerten plastischen Processe in Knochen, Neubildung von Gefässen und Knochenmark einher. Verf. führt desshalb die unter diesen Umständen

entstehenden Geschwülste darauf zurück, dass die zur Bildung neuen Marks bestimmten Zellen auf ihrer Entwicklungsstufe stehen bleiben, den Knochen durch Druck verdünnen und endlich völlig zerstören. Berührt nun das weiche Pseudoplasma die Oberfläche, so kann es, leicht verletzt in oberflächliche Verjauchung übergehen. Am besten werden diese Pseudoplasmen nach Verf. als Osteosarkome bezeichnet. Nach Billroth's Ansicht gehört ein grosser Teil der Epuliden zu den Riesenzellensarkomen; ihr Aufsitzen auf dem Zahnfleische ist meist nur scheinbar; gewöhnlich kommen sie aus Zahnlücken hervor, und sind von Granulationen um cariöse Zahnwurzeln ausgegangen. Auch Epithelkrebse werden von Manchen als Epulis bezeichnet.

Aus Allem diesen ersehen wir, dass man in neuerer Zeit das Bedürfniss empfunden hat, den Begriff Epulis etwas genauer zu definiren. Allerdings ist man darüber nicht ganz einig, welche Geschwülste, strenge genommen zu den Epuliden zu rechnen seien. Eigentlich kommt es auch wenig darauf an, welche Geschwulst man gerade Epulis nennen will. Am besten würde man den Namen Epulis vielleicht ganz vermeiden und statt dessen von einem Fibrom, Sarkom etc. der Alveolarfortsätze sprechen, sich also nach der histologischen Beschaffenheit der Geschwülste richten.

Wollte man den Namen Epulis der Bequemlichkeit halber beibehalten, so könnte man ihn vielleicht nur in topographischem Sinne gebrauchen und dann mit bestimmten Beiwörtern versehen, z. B. Epulis sarcomatosa, fibromatosa, myxomatosa u. s. f.

Ebenso wie über den Namen, so finden wir auch über die Entstehungsursachen und die Histologie dieser Geschwülste in der Literatur sehr verschiedene Ansichten.

Die Entstehung dieser Tumoren schwebt noch in ziemlichem Dunkel, und es giebt bisher nur Hypothesen darüber.

Die meisten Beobachter glauben nach statistischen Beobachtungen berechtigt zu sein, dieselben auf eine vorhergegangene Entzündung durch irgend ein Trauma zurückzuführen, und das häufigste Trauma sei am Kiefer die zweite Dentition. Allein nach den Aufzeichnungen von Lücke entspricht diese Annahme nur der bedeutend kleineren Zahl der Fälle, während sie für die Mehrzahl derselben im Stiche lässt. Abgesehen davon giebt es keinen Menschen, der nicht eine zweite Dentition überstehen muss. Es müssten demgemäss diese Tumoren häufiger sein, als sie es thatsächlich sind, und daher fehlt dieser Hypothese, selbst wenn man sie annimmt, immer noch die Erklärung der besonderen Umstände, unter welchen in einzelnen

Fällen ein Tumor durch ein Trauma entsteht, während gewöhnlich nur Entzündung und vorübergehende Anschwellung die Folge sind.

Diese besonderen Umstände sucht Billroth*) in einer angeborenen Geschwulstdiathese und leitet damit zu der zweiten Hypothese über, die über das Entstehen der Geschwülste existirt, zur Cohnheimschen Hypothese. Cohnheim legt bekanntlich allen Geschwülsten eine embryonale Anlage zu Grunde.

Gerade bei den Epuliden spricht für diese Theorie die embryonale Form der Zellenanlage und der grosse Reichtum an Zellen, besonders an Riesenzellen. Die letztere Eigenschaft hebt Virchow als Charakteristikum der sarkomatösen Epulis hervor. Die grosse Menge von Riesenzellen deutet auch jedenfalls auf embryonales Gewebe hin.

Mag man nun in Bezug auf die Entstehung derartiger Tumoren die Cohnheimsche Hypothese annehmen, oder nicht, so scheint es doch wohl ziemlich festzustehen, dass die mikroscopische Gewebsform der meisten derartigen Geschwülste embryonal ist.

Schuh**) hob als spezifische Eigentümlichkeit der Epulis das Vorkommen von sog. Mutter-

*) Billroth: Allgem. chirurg. Pathologie und Therapie 1883. Seite 800.

**) Schuh. Ueber die Erkenntniss der Pseudoplasmen

zellen hervor, was vorher schon Johannes Müller erwähnte. Der Letztere hatte die betr. Zellen Mutterzellen genannt, weil seiner Meinung nach die eigentlichen Zellkerne in der Zellwand lagen, diese Kerne jedoch in der Zellhöhle sich befänden und zur Erzeugung neuer Zellen bestimmt seien.

Nachdem Robin*) dieselben Gebilde im normalen, namentlich jungen Knochenmark aufgefunden und sie als Myéloplaxes, Markplatten (die oben erwähnten plaques à plusieurs noyaux) bezeichnet hatte, nannte man diese Geschwülste vielfach (namentlich auch in England Myeloide (Markgeschwülste).

Nach Eugène Nélaton**) kommen diese Geschwülste in zwei, ihrem Sitze nach verschiedenen Formen vor, die er als péri-osseuse ou sous-périostique nnd als intra-osseuse bezeichnet, und die nach seiner Ansicht beide durch eine Hypergenese des Knochenmarkes entstehen. Diese Deutung und Eintheilung scheint übrigens ziemlich willkürlich und nicht ganz richtig zu sein, da ja die sarkomatöse Epulis nach Ansicht der meisten Autoren eine gemischte Zusammensetzung hat. Es können in ihr knöcherne, fibröse und zellen-

*) Robin Compt. rend. de la Soc. de Biologie 1849 p. 119.

**) E. Nélaton. Dune nouvelle espéce de tumeurs bénignes des os ou tumeurs à myeloplaxes. Paris 1860.

reiche Bestandteile vereinigt sein; in unserm Falle, den ich zum Schluss anfüge, waren bei der mikroskopischen Untersuchung keine Knochenblättchen zu entdecken.

Der Ausgangspunkt der Epuliden ist nach Ziegler namentlich bei den Sarkomen und Fibromen das Periost des Zahnsäckchens oder der Processus alveolaris des Kiefers oder endlich auch das Knochenmark des Kiefers oder das Zahnfleisch. Die Sarkome sitzen meist im Zahnfleisch (Epulis sarcomatosa). Sie bilden rundliche knotige Geschwülste meist von ziemlich derber Consistenz. Die vom Knochen ausgehenden enthalten häufig Knochenbälkchen (Osteosarkome) sowie Riesenzellen (Riesenzellensarkome).

König (spec. Chirurgie) rechnet die Mehrzahl der Epuliden in histologischer Beziehung zur Bindegewebsreihe der Geschwülste. Er sagt, man sähe nicht selten bei Kindern bis zu bohnengrosse gestielte Tumoren aus der Alveole nach der Extraction schadhafter Zähne oder aus Fisteln hervorwachsen, welche wahre überhäutete Granulationsgeschwülstchen darstellen. Auch die aus der eröffneten Pulpahöhle eines cariösen Zahnes hervorwachsenden Granulationen nehmen zuweilen die Form kleiner Geschwülste an.

Bei weitem die meisten Epuliden sind nach König Sarkome, bald Spindelzellensarkome, mit

ziemlich eng aneinander liegenden grossen Spindelzellen, und nicht selten bemerkt man wie die in langen Zügen angeordneten Zellen auseinanderweichen, um Riesenzellen in ihren Zwischenräumen aufzunehmen. (Riesenzellensarkom. Myeloidsarkom). In anderen Fällen ist die Grundform des Gewebes ein derbes Bindegewebe und auch in diesen eigentlichen Fibroiden finden sich zuweilen Riesenzellen. Die Sarkome stellen meist die weicheren Geschwülste gegenüber den harten Fibromen dar.

Diese Fibrome und Sarkome sollen sich aus dem Alveolarkanal entwickeln, sie wurzeln in dem Periost des Kanals, oder sind aus dem Bindegewebe des alveolaren Teils des Kiefers entstanden, bald nur an ganz umschriebener Oberfläche, und dann nehmen sie eine gestielte Form an, bald breiter, für welchen Fall sie dem Alveolarrand mehr pilzförmig in einer gewissen Ausdehnung aufsitzen. Ihre Oberfläche hat eine ungleiche Beschaffenheit. Die Zähne werden von der Geschwulst umwachsen und fallen dabei entweder aus, oder sie bleiben locker in dem an die Stelle des knöchernen Alveolarrandes getretenen Neoplasma stecken.

Als besonders charakteristisch hebt Hueter bei der Epulis der Weinhefenfarbe derselben (Mischung von Blau, Rot und Braun) hervor. Mikroskopisch nennt er sie »pigmentirtes Sarkom«

weil noch nach seiner Ansicht ein bräunliches, körniges Pigment durch die ganze Geschwulstmasse zerstreut ist. Uebrigens muss seiner Ansicht nach dieses Pigmentsarkom als gutartiges Sarkom bezeichnet werden, während die übrigen Pigmentsarkome ja zu den bösartigsten Geschwülsten zu rechnen sind. Ausser dem Pigment hebt Hueter (wie ja auch andere Autoren) die auffällig grosse Zahl von Riesenzellen in diesen Sarkomen hervor.

Eine ganz gute Einteilung und Unterscheidung der Epuliden nach ihrer Structur scheint mir die von Virchow zu sein. Er teilt die Epuliden in harte und weiche ein. In den ersteren ist ein sehr derbes fibröses Gewebe, oft mit Knochenteilchen, in den letzteren ein weiches, ganz den Habitus des Spindelzellensarkoms tragendes Gewebe vorhanden; Riesenzellen können in beiden vorkommen und ihre Zahl hat nur geringen Einfluss auf die Consistenz.

Fragt man sich, in welchem Lebensalter hauptsächlich die Epuliden vorkommen, so findet man, dass, wie bei allen derartigen Geschwülsten das höhere Alter bevorzugt ist; nach O. Weber sollen allerdings Formen von maligner Epulis sogar bei Kindern beschrieben worden sein. Aber wesentlich sind es doch ältere Personen, bei denen man die gestielte oder häufig noch breite, der

Schleimhaut aufsitzende Geschwulstform, besonders von den hinteren Backenzähnen aus, sich entwickeln sieht. Die Weisheitszähne sind zumal beschuldigt worden, insofern sie die Schleimhaut nicht selten in langdauernde Reizungszustände versetzen.

Die Differenzialdiagnose der Epuliden und anderer Tumoren der Kiefergegend ist meistens nicht sehr schwer. Von den Geschwülsten des Kieferknochens selbst kann man sie, wenn sie nicht schon sehr weit gewuchert sind, gewöhnlich durch den Sitz und die Art ihrer Befestigung unterscheiden. In früherer Zeit wurden sie häufiger mit den Knochencysten der Kieferränder verwechselt, doch haben die Cysten ein eigentümliches Pergamentknittern und schliesslich auch Fluctuation, welche Eigenschaften uns vor Verwechselungen schützen können.

Mit den gewöhnlichen Zahnfleischgeschwülsten in Folge cariöser Zähne wird man die Epulis wohl kaum verwechseln können. Wilmot*) glaubt allerdings ausdrücklich davor warnen zu müssen, und er betont, dass die Epulis fast immer bei vollkommen gesunden Zähnen auftrete, was andere Autoren bestreiten.

Der Verlauf und Ausgang der Epuliden kann unter Umständen, wenn dieselben rasch sich ver-

*) Sam. H. Wilmot. Dubliner Journal, Febr. 1885.

grössern und weiter wuchern ein sehr schlimmer sein. Die Geschwülste können in den Knochen hinein, denselben zur Resorption bringend, bis zur Kieferhöhle wachsen und diese ausfüllen. Der unter der Schleimhaut im Munde gelegene Teil ulcerirt zuweilen und zeigt wenig zerklüftete und wenig absondernde Geschwüre.

Manche Formen, namentlich die fibrösen, myxomatösen und osteoiden können den Knochen in eine grosse unförmliche Geschwulst verwandeln, die am Zahnrande besonders plump erscheint und gewöhnlich noch die lose gewordenen Zähne trägt.

Die carcinomatösen Arten können sogar jene eigentümliche Deformität veranlassen, welche den grossen Oberkiefergewächsen eigen ist und vorzugsweise den im Antrum entsprungenen sowie den aus dem Knochen selbst hervorwachsenden Geschwülsten zukommt. In Folge dieser Deformität soll das Gesicht jene eigentümliche Beschaffenheit gewinnen, welche man als »Batrachiergesicht« zu bezeichnen pflegt.

Diese Deformität ist jedoch bei den Epuliden der Alveolarfortsätze ziemlich selten.

In Betreff der Behandlung der Epuliden ist man sich jetzt allgemein darüber einig, dass man nur auf operativem Wege ein gutes Resultat erreicht und die so häufigen Recidiven vermeidet. Während man früher mit allen möglichen Aetz-

mitteln auf diese Tumoren einzuwirken suchte und dadurch nur einen schädlichen Reiz auf dieselben ausübte, wurde man Anfang dieses Jahrhunderts schon energischer und wandte das Glüheisen an.

Der oben erwähnte Wilmot behandelte eine solche Geschwulst, indem er sie exstirpirte, und nachher stark ätzte.

Dieffenbach, der die Epulis als nur von Zahnfleische ausgehend definirt, empfiehlt das Abschneiden derselben vom Knochen und nachdrückliches Auflegen des Glüheisens. In anderen Fällen machte er die partielle Resection des Unterkiefers. Bei öfterer Anwendung des Causticum befürchtet er den Uebergang in Bösartigkeit.

Streubel*) sagt über wuchernde, schwammige Gewächse am Zahnfleisch: »wenn bei schwammigen Wucherungen des Zahnfleisches, die von der Knochenhaut ausgehen, die adstringirenden, und ätzenden Mittel sich nutzlos erwiesen haben, ist der Gebrauch des Glüheisens gewöhnlich das beste Mittel, um den kranken Process zum Aufhören zu bringen.«

Der ursprüngliche Sitz derartiger Geschwülste soll nach O. Weber insofern von grosser Bedeutung sein, als man bei solchen, die das Antrum einnehmen, wenigtens im Anfang und bei gutar-

*) Vergl. Schmidts Jahrbücher der ges. Medicin. Band LXXIII. pag. 204.

tigen Formen mit der Resection der vorderen Wand der Kieferhöhle auskomme.

Auch bei den im Knochen selbst entspringenden Geschwülsten solle man so viel wie möglich den Zahnfortsatz und die Gaumenplatte zu erhalten suchen, was freilich nur im Anfange ihres Bestehens möglich. An schlimmsten seien in dieser Beziehung die von den Zahnrändern ausgehenden Geschwülste, bei denen man auch bei partieller Resection doch gewöhnlich eine Communication der Nase und der Mundhöhle hinterlassen müsse. Durch Ablösung des Gaumenüberzuges mit seinem Periost und Herübernähen eines losgetrennten Lappens der Wangenschleimhaut könne man diesen Uebelstand zu verhindern suchen und wenigstens wenn auch keine vollständige Vereinigung erfolge, eine ansehnliche Verkleinerung der Communicationsöffnung erlangen.

Hueter sagt über die Operation der Epuliden: »das Verfahren, die Geschwulst einfach mit der Scheere abzuschneiden, genügt für die Epulis leider nicht, da das einfache Abtragen des Tumor im Zahnfleische Geschwulstreste im Periost zurücklässt, aus welchen sich die Geschwulst wieder rasch entwickelt. Will man die Epulis radical entfernen, so ist die partielle Resection des Alveolarfortsatzes notwendig; man darf dann sicher sein, dass kein Recidiv eintritt. Wird die Epulis

ihrem Verlaufe überlassen, so verbreitet sie sich längs des Alveolarfortsatzes, lockert erst einen, dann auch die Nachbarzähne, und dringt nach oben oder unten in den Knochen vor, am Oberkiefer gegen das Antrum, am Unterkiefer in den des Kieferbogen gegen seinen freien Rand hin. So kann endlich die Epulis eigrosse Geschwulstmassen bilden. Auch jetzt ist durch partielle Resection am Ober- oder Unterkiefer eine vollständige Heilung möglich. —

Wenn die Geschwülste sich schon über einen Teil des Alveolarrandes ausgedehnt haben und ihn selbst zur Resorption zu bringen drohen, so sind wir gezwungen, den kranken Teil des Alveolarrandes zu entfernen, wenn wir Recidiven vorbeugen wollen. Dazu nötigt uns, wie König bemerkt, der häufig fressende d. h. zur Verbreitung geneigte Character nicht minder, als die Gefahr zu localen Recidiven, wie sie offenbar bei diesen Neubildungen vorhanden ist.

Dann fordern auch die Beschwerden beim Kauen, Schlucken und Sprechen, selbst wenn kein Schmerz vorhanden, zu frühzeitiger Entfernung auf. Wo der Verdacht einer malignen Natur besteht, muss man noch eiliger als beim Lippenkrebs auf Exstirpation dringen. —

Indicirt ist stets Operation im gesunden Knochen, auch wenn dadurch ein grösseres Stück

des Alveolarrandes wegfällt, wenn die Kieferhöhle eröffnet und der ganze untere Kieferteil entfernt werden muss. Noch viel mehr gilt dies aber von den carcinösen Epuliden. Hier mag die obenerwähnte, von Weber beschriebene Form, die bei Kindern vorkommen soll, zu den mehr gutartigen gehören. Bei alten Leuten hat König mit Partialresectionen sehr traurige Erfahrungen gemacht.

v. Nussbaum sagt: »Bei Kindern kommt man mit Abtragen mit Scheere und scharfem Löffel fast immer zum Ziele. Von einer grösseren Anzahl von Fällen ist mir kein Recidiv bekannt. Das Ausziehen der Zähne, das Cauterisiren mit Ferrum candens ist allerdings immer eine anzuratende gute Beigabe.

Haben die Carcinome ihren Sitz am Weisheitszahn, so gehen sie gern in die anliegende Schleimhaut der Wange, des Gaumens über und schon darin liegt ein Grund für ihre grössere Malignität. Hier kann also nur ausgiebige Resection etwas nützen.

Das Verfahren bei der Operation lässt sich übrigens in manchen Fällen erst, nachdem eine Incision an der Basis der Geschwulst geführt ist, genauer bestimmen, weil nur durch diese Gewissheit über den Ausgangspunkt erlangt werden kann. Für gestielte und offenbar oberflächlich inserirte Geschwülste kann das Abschneiden nach vor-

gängiger Ligatur oder mit nachfolgender Application des Ferrum candens genügen. Wie Bardeleben sagt, vereinigt die Vorteile beiden das galvanokaustische Filum candens.

Bei allen übrigen muss man eine Erkrankung des Knochens und so auch die Notwendigkeit der Entfernung eines Teils des Kieferrandes als wahrscheinlich annehmen. Sind im Gebiete der Geschwulst Zähne ausgefallen, oder die vorhandenen gelockert, so steigt die Wahrscheinlichkeit. Die angegebene Incision verschafft dann Gewissheit. Ist diese gewonnen, so löst man im Umfange der Geschwulst das Zahnfleisch an der Grenze der Wangenschleimhaut und in entsprechender Höhe auch auf der entgegengesetzten Seite ab und verbindet diese horizontalen Schnitte (nötigenfalls nach Entfernung der hindernden Zähne) durch vertikal über den Kieferrand hinweglaufende Incisionen. Das so umschriebene Stück des Alveolarrandes wird dann nebst der von ihm ausgehenden Geschwulst mit der Stichsäge, einer schneidenden Knochenzange, auch wohl mit Meissel und Hammer entfernt.

Wenn für eine solche Resection des Alveolarrandes die Mundöffnung nicht hinreichenden Raum gewährt, so darf man dieselbe erweitern. Zu diesem Behuf hat man früher die Wange vom Mundwinkel aus gespalten; dadurch wird aber eine störende Narbe

bedingt und die gewünschte Erweiterung oft nicht in hinreichendem Grade erreicht. Besser ist es die Lippe in der Mittellinie zu spalten und abzulösen, oder die Geschwulst durch eine besondere Incision zugängig zu machen.

Der Gebrauch eines Meissels, dessen kurze Klinge rechtwinklig an einem schmalen Stiele sitzt und das Verziehen des Mundwinkels mit einem eingesetzten Hacken machen die Spaltung der Wange überflüssig. (Dieffenbach*). Man soll bei Erkrankung eines Seitenteils des Alveolarrandes den Mundwinkel der kranken Seite mit dem stumpfen Haken weit nach aussen ziehen, dann den Alveolarrand an der vorderen Grenze der Erkrankung einsägen, die Wange vom Knochen trennen und nun den Alveolarfortsatz durch einen kräftigen Hammerschlag auf den seitlich angesetzten Meissel absprengen.

Von den partiellen Resectionen, von denen wir schon oben sprachen, sagt König, dass sie der totalen Resection (die überhaupt bei Geschwülsten von unserer beschriebenen Art wohl wenig in Betracht kommen wird) entschieden vorzuziehen seien, da sie neben dem Vorteil der geringeren Verstümmelung eine sehr viel bessere Prognose haben.

---

*) Dieffenbach. Operative Chirurgie. Bd. II. pag. 49.

Die Abtragung kleinerer Stücke des Alveolarrandes ist für kleinere Tumoren vom Munde aus mit schneidender Knochenzange, wobei man eine gerad- und eine querschneidende nötig hat, oder auch mit dem Meissel, mit der Stichsäge ausführbar. Den vorderen Teil des Alveolarfortsatzes kann man nach Ablösung der Oberlippe und des unteren Teils der Nase mit Schonung der Schleimhaut und des Periostes auf dem Boden der Nasenhöhle durch zwei Schnitte mit der Stichsäge trennen, welche von der Apertura pyriformis jederseits nach aussen zu der Grenze der Erkrankung am Alveolarrand geführt werden. Die Nasenscheidewand und der Vomer sind dann noch mit Knochenzange oder Stichsäge zu trennen.

Für grössere Stücke des Alveolarrandes ist es zweckmässig, den Schnitt nach Langenbeck (vom Nasenflügel nach dem Jochbein hin) zu führen. Mit möglichster Schonung des Gaumenüberzuges wird dann der Alveolarteil mit Stichsäge, Hammer und Meissel oder Knochenzange entfernt. —

Bei allen ausgedehnteren Resectionen am Alveolarrand kommt es nach König zu Eröffnungen der Nasen- oder Kieferhöhle und muss hernach eine Gaumenplatte, welche, wenn möglich mit Zähnen versehen ist, den Defect wie die Verunstaltung decken. In einzelnen Fällen kann

dies auch durch eine sofortige uranoplastische Operation geschehen. — Solche partielle Resectionen, wie wir sie eben beschrieben, sind schon seit dem 17ten Jahrhundert nicht ganz selten ausgeführt worden, um bösartige Epuliden zu entfernen. Siebold operirte 1800 eine Geschwulst, welche sich vom rechten Eckzahn bis zu den linken Backenzähnen erstreckte und in zwei Jahren eine so entstellende Grösse ereicht hatte, dass die Polizei dem Kranken verbot, auszugehen. Nach vorgängiger Ablösung der Lippe sägte Siebold den kranken Alveolarrand ab und brannte die Sägefläche mit dem Glüheisen, obgleich der Blutverlust gering war.

Dupuytren*) resecirte 1819 den mittleren Teil des Alveolarfortsatzes und ein Stück des Gaumenfortsatzes, die Oberlippe wurde bis ins linke Nasenloch gespalten und abgelöst, hierauf mit einer Stichsäge zuerst von dem einen, dann von dem anderen Nasenloch aus, das kranke Knochenstück in Form eines mit seiner Spitze nach hinten gerichteten ▽ umschnitten. Der Kranke genas. —

Haben wir zum Zweck der Entfernung von Geschwülsten die partielle Oberkieferresection gemacht, so muss unsere Hauptsorge zunächst der

*) Bulletin de l'acad. et de la faculté de méd. Tom. VII. pag. 21.

noch möglichen Nachblutung gewidmet sein, und dann müssen wir die Gefahr, die dem Operirten durch das Eindringen von jauchigen, inficirenden Stoffen in die Lunge droht, durch grosse Reinlichkeit, durch häufiges Ausspülen des Mundes mit desinficirender Flüssigkeit aus dem Irrigator zu mildern suchen.

Die fauligen Partikel, welche mit dem Luftstrom oder auch wohl einmal in grösseren Parthieen in die Luftröhre eindringen, bedingen nach Bardeleben wahrscheinlich einen Teil der entzündlichen Processe in der Lunge, besonders die septischen Processe. Sollte vorher Blut eingeflossen sein, so kann auch durch Fäulniss von zurückbleibenden Parthieen der gleiche Vorgang herbeigeführt werden.

Die sogenannte klebrige Carbolgaze mit Jodoform bepudert ist nach Billroths ausgedehnter Erfahrung nicht allein ein herrliches blutstillendes Mittel, sondern auch ein Antiseptikum, welches alles Gefährliche von den Wunden abhält. Seit der Benutzung desselben sieht man weder septische Pneumonieen noch Erysipele nach solchen Operationen.

v. Nussbaum nennt das Jodoform ein »staunenerregendes Antiseptikum« für derartige Fälle, indem alle andern Mittel die hässlichsten Gerüche aufkommen lassen.

Die Ernährung ist, wenn der Kranke so nicht schlucken kann, vorerst durch Eingiessen flüssiger Speisen vermittelst einer mit langem Ausflussrohr versehenen Kanne, oder falls dies misslingt, durch das Schlundrohr zu besorgen. —

Im Folgenden erlaube ich mir noch einen sehr interessanten Fall von Epulis anzufügen, der im Januar 1886 in der chirurg. Poliklinik zu München vorgestellt und von Herrn Professor Angerer operirt wurde.

Kramer Xaver, 47 Jahre alt, Gütler.

Anamnese.

Patient, früher stets gesund, bemerkte vor etwa 5 Jahren eine kleine geschwulstartige Wucherung des Zahnfleisches um den rechten cariös gewordenen Eckzahn, den er sich in Folge dessen ausziehen liess. Trotzdem wuchs die Geschwulst weiter, in den ersten Jahren allerdings sehr langsam. Im letzten Jahre hat sie jedoch sehr bedeutend an Umfang gewonnen. Schmerzen verursachte die Geschwulst nie. Dagegen behinderte die Geschwulst, welche den grössten Teil der Mundhöhle einnahm, den Kauakt. Patient nicht hereditär belastet. Vater an einer Gangrän des Armes, Mutter an einem Herzleiden gestorben, Geschwister gesund.

Stat. praes.

P. sieht anämisch und schlecht genährt aus,

Schon bei geschlossenem Munde zeigt sich eine Vorwölbung der rechten Oberlippe. Nach Oeffnung des Mundes sieht man eine Geschwulst, welche die Mundhöhle fast vollständig ausfüllt und ihren Ausgangspunkt von der Gegend des rechten oberen Eck- und vorderen Buccalzahnes nimmt. Der Tumor hat die Grösse eines Hühnereies, liegt dem harten Gaumen innig an, ebenso der Hinterfläche der oberen Zähne, welche sämmtlich deutliche Eindrücke im Tumor hinterlassen haben. Die Form des Tumors ist die eines Keils, dessen Basis auf dem Gaumen anliegt, und dessen Spitze bei geschlossenem Munde auf dem Boden der Mundhöhle aufstösst, die Zunge nach hinten verdrängend. Die hintere Grenze der Geschwulst fällt mit der Grenze des harten Gaumens zusammen. Die Geschwulst hat eine hellrote Farbe, die gegenüber dem anämischen Aussehen der übrigen Schleimhaut stark absticht. Stellenweise Epitheltrübungen geben ihr eine marmorirte Zeichnung, die Consistenz der Geschwulst ist derb, elastisch. Sie ist in toto beweglich an ihrem Stiele, der, wie erwähnt, von der Gegend des oberen Eck- und vorderen Buccalzahnes ausgeht. Der Stiel bildet nach oben gegen die Fossa canina zu einem dicken Wulst. Der äussere rechte Schneide- und Buccalzahn sind in Furchen der Geschwulst eingebettet und wie dieselbe beweglich; auch der

innere Schneide- und hintere Buccalzahn sind gelockert. Rechts eine haselnussgrosse Angulardrüse zu fühlen. Die Sprache des Patienten hat einen eigenartigen Beiklang.

Diagnose

Fibrosarcoma proc. alveolar. sup. dext.

Operatio

ausgeführt von Professor Angerer in Narkose und sitzender Haltung des Patienten am 20. I. 86.

Durchmeisselung des Processus alveolaris vor und hinter dem Stiele des Tumors. Exstirpatio des Tumors mit der Cooperscheere, Excochleatio der Ausgangsstelle und energische Cauterisatio derselben. Unterbindung einer Zahnfleischarterie. Jodoformgazetampon.

21. I. Wohlbefinden. Erneuerung des Tampons.

22. I. Domum dimissus.

Makroskopische Beschreibung des exstirpirten Tumors.

Wir sehen eine ungefähr hühnereigrosse Geschwulst, welche einen vollständigen Ausguss der Mundhöhle darstellt. Die Form derselben ist die eines Keils. Auf der oberen breiten Seitenfläche bemerkt man nach dem Rande zu einen

etwa $1^1/_2$ cm. langen Stiel und in der Umgebung desselben zahlreiche papilläre Wucherungen. Die untere Fläche des Tumors ist glatt; nur am hinteren zugespitzten Rande befindet sich eine etwa haselnussgrosse S-förmige Vertiefung von dem Eindrucke der Zunge herrührend. Die Basis, die in situ nach vorn gekehrt gewesen war, zeigt genaue Abdrücke der Schneidezähne, ebenso an den beiden schmalen Seitenflächen der Geschwulst genaue Abdrücke der Buccal- und an der rechten Seite auch von einem Molarzahn. Die Geschwulst zeigt nirgends eine ulcerirte Fläche, sondern ist vollständig von dem geschichteten Epithel der Mundschleimhaut überzogen.

Maasse:

obere Seitenfläche

Länge ders. 6 cm.

Breite » 6,5 »

untere Seitenfläche

Länge ders. 5,7 cm.

Breite » 4,5 »

Peripherie der ganzen Geschwulst:

17 cm.

Histologische Beschreibung.

Ein Stückchen des Präparates wurde in absolutem Alkohol gehärtet, mittelst des Mikrotoms

feine Schnitte hergestellt, welche mit Boraxcarmin gefärbt und in Canadabalsam eingebettet wurden. Das mikroskopische Präparat zeigt eine epitheliale Umsäumung, welche den Character des geschichteten Epithels der Mundschleimhaut trägt. Im Innern des Präparats bemerken wir ein bindegewebiges Stroma, welches an verschiedenen Stellen kleinzellige Infiltrationen (sarkomatöse Rundzellen) zeigt. Ebenso lassen sich an einzelnen Stellen Gefässdurchschnitte und zahlreiche Lympfbahnen erkennen. Der Character der ganzen Geschwulst ist ein typisches Fibro-Sarkom. —

Zum Schlusse erlaube ich mir, den hochgeehrten Herren Geheimrath v. Nussbaum und Professor Angerer für ihre gütige Unterstützung meinen wärmsten Dank auszusprechen. —

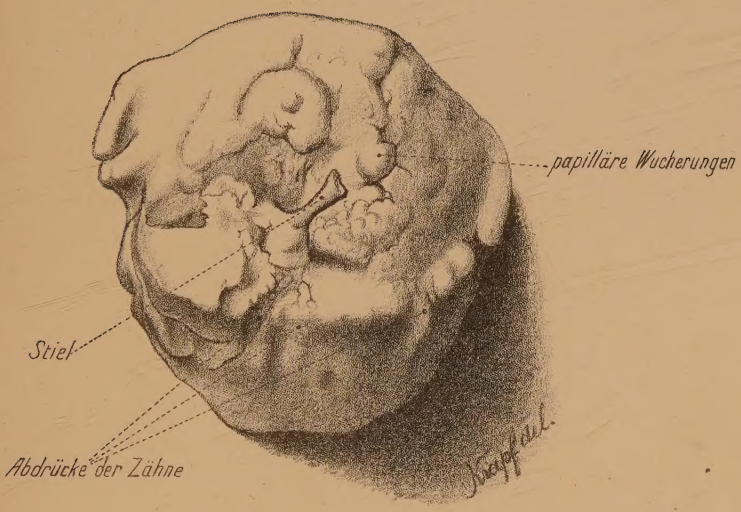

Fibrosarcoma proc. alveolar. sup. dext.